

ALK-Testung beim nicht-kleinzelligen Lungenkarzinom (NSCLC): Immunhistochemie (IHC) und/oder Fluoreszenz-in-situ-Hybridisierung (FISH)?*

Stellungnahme der Deutschen Gesellschaft für Pathologie und der AG Thorakale Onkologie der Arbeitsgemeinschaft Onkologie/Deutsche Krebsgesellschaft e.V.

ALK-Diagnostics in NSCLC – Immunohistochemistry (IHC) and/or Fluorescence-in-situ Hybridisation (FISH)

Autoren

M. von Laffert¹, P. Schirmacher², A. Warth², W. Weichert³, R. Büttner⁴, R. M. Huber⁵, J. Wolf⁶, F. Griesinger⁷, M. Dietel¹, Ch. Grohé⁸

Institute

Die Institutsangaben sind am Ende des Beitrags gelistet.

Bibliografie

DOI <http://dx.doi.org/10.1055/s-0042-102626>
 Online-Publikation: 2016
 Pneumologie
 © Georg Thieme Verlag KG
 Stuttgart · New York
 ISSN 0934-8387

Korrespondenzadresse

Prof. Dr. med. Christian Grohé
 Klinik für Pneumologie
 Evangelische Lungenklinik Berlin
 Lindenberger Weg 27
 13125 Berlin
 Christian.Grohe@pgdiakonie.de

Zusammenfassung

EML4-ALK-Translokationen spielen eine wichtige Rolle in der Pathogenese des nicht-kleinzelligen Lungenkarzinoms. Die Identifizierung der Translokation und die Einleitung einer zielgerichteten Therapie gegen den alterierten EML4-ALK-Signalweg ist von zentraler Bedeutung für die Patienten. Die zielgerichtete Therapie ist mit einem signifikanten progressionsfreien- und Überlebensvorteil vergesellschaftet. Eine frühe Diagnose-sicherung ist unabdingbar. Der Nachweis der EML4-ALK-Translokationen wurde bisher vornehmlich mittels FISH-Technik durchgeführt. Die Untersuchungsmethode zeichnet sich durch einen nicht unerheblichen Untersuchungsaufwand aus. Immunhistochemische Nachweise der Translokationen spielen in Zukunft eine größere Rolle im diagnostischen Algorithmus. Das vorliegende Positionspapier stellt die aktuellen Empfehlungen zur Qualität und Sequenz der EML4-ALK-Testung, basierend auf der aktuellen Literatur, dar.

Alterationen der Anaplastischen Lymphoma Kinase (ALK) kommen bei ca. 3–4% der nicht-kleinzelligen Lungenkarzinome (NSCLC) vor. Durch die Zulassungen des ALK (MET/ROS1)-Inhibitors Crizotinib (Food and Drug Administration [FDA] 2011; European Medicines Agency [EMA] 2012) sowie des ALK/IGF1-Inhibitors Ceritinib (FDA 2014, EMA 2015; Einsatz bei Tumorprogress unter Crizotinib-Therapie) gehört der Nachweis einer ALK-Aktivierung beim fortgeschrittenen, nicht rein plattenepithelialen NSCLC zum diagnostischen Standard [1–4]. Die in den Zulassungsstudien verwendete Nachweismethode von ALK-Inversionen/Translokationen stellte die Fluoreszenz-in-situ-Hybridisierung (FISH) dar und gilt bis dato als Goldstandard [5,6]. Dies spiegelt sich auch im FDA-Zulassungstext des Medikamentes wider. Die Medikamentengabe ist in den USA an den Nachweis durch einen spezifischen ALK-FISH Test von Abbott („companion diagnostic test“) gekoppelt [7]. Auf europäischer Ebene (EMA-Zulassung) wird hingegen (lediglich) der Nachweis eines „fortgeschrittenen ALK-positiven NSCLCs“ verlangt [8]. Dies ermöglicht methodische Flexibilität, birgt somit aber Chance und Risiko zugleich. So zeigte der Nachweis des ALK-Proteins mittels Immunhistochemie (IHC) zu Beginn Erfolg versprechende Ansätze (monozentrisch) [9], die sich allerdings zunächst nicht problemlos in die Breite (multizentrisch) übertragen ließen (falsch positive oder negative Ergebnisse) [10]. Ursächlich hierfür ist das relativ breite Spek-

Abstract

The EML4-ALK pathway plays an important role in a significant subset of non-small cell lung cancer patients. Treatment options such as tyrosine kinase inhibitors directed against the EML4-ALK signalling pathway lead to improved progression free and overall survival. These therapeutic options are chosen on the basis of the identification of the underlying genetic signature of the EML4-ALK translocation. Efficient and easily accessible testing tools are required to identify the patients in time. While FISH techniques have been implemented to characterize this translocation for some time, the implementation of this testing is hampered by its broad use of resources. Immunohistochemical techniques to identify and screen for EML4-ALK translocations may play an important role in the near future. This consensus paper offers recommendations of the sequence and quality of the respective test approaches which are validated on the basis of the current literature.

* Diese Stellungnahme erscheint ebenfalls in der Zeitschrift „Der Pathologe“, Springer Verlag, DOI: 10.1007/s00292-016-0152-1

Tab. 1 Mögliche Ergebnisprofile bei eingesetzter validierter ALK-IHC und FISH und ihre Bedeutung (IHC: Immunhistochemie; FISH: Fluoreszenz-in-situ-Hybridisierung).

ALK-Ergebnis	Bewertung/Interpretation
IHC-/FISH-	ALK-negativ
IHC-/FISH+ (FISH borderline)	gute Datenlage [15–20, 22, 26, 27, 29] technisches FISH-Artefakt ALK-negativ
IHC+/FISH- (FISH borderline)	gute Datenlage [10, 23–28] technisches FISH-Artefakt ALK-positiv
IHC+/FISH+	ALK-positiv
IHC-/FISH+	schlechte Datenlage [17, 18, 30, 31] klinisch korrelierte NGS-Ergebnisse ausstehend Fall-Kontroll-Studien fehlen
IHC+/FISH nicht auswertbar (materialbedingt)	ALK-positiv

Bei eindeutiger IHC (–: klar negativ; +: klar positiv) kann ein sogenanntes FISH-borderline-Ergebnis vernachlässigt werden und die Klassifikation auf Basis der IHC erfolgen. Es erscheint praktikabel, eine eindeutig positive ALK-IHC als ausreichend für die Therapieentscheidung heranzuziehen. Unklar ist, ob IHC-negative Fälle mit eindeutig positiver ALK-FISH-Alteration (nicht im Graubereich) überhaupt von einer Therapie profitieren.

trum an verfügbaren (und auch zur Anwendung kommenden) Antikörpern diverser Anbieter (unterschiedliche Klone, Verdünnungen, Detektionssysteme und Färbeverfahren). Die in der Zwischenzeit durchgeführten multizentrischen Studien (Methodenvalidierung) beschreiben zwei Klone, welche verlässliche Ergebnisse liefern und somit auch für den diagnostischen Alltag empfohlen werden können [11, 12].

Im Rahmen der European Thoracic Oncology Platform (ETOP) wurde der 5A4-Klon (Novocastra) validiert [11]. Die Auswertung erfolgt mittels IHC-Score (0–3). Mit diesem Ansatz konnte eine gute Vorauswahl ALK-positiver Tumoren getroffen werden. Von 1281 Fällen waren 80 positiv (48× IHC1+; 10× IHC2+; 22× IHC3+), bei 28 Fällen (28/80: 35%) konnte eine ALK-Alteration mittels FISH bestätigt werden. Die Übereinstimmung von IHC und FISH lag bei Score 1 bei 4,2%, bei Score 2 bei 60,0% und bei Score 3 bei 90,9%. Es erscheint notwendig, bei Score 1 und 2 immer eine FISH anzuschließen (Sicherung der Diagnostik), wohingegen eine starke Proteinexpression (Score 3) durchaus als hinreichend aussagekräftig und therapierelevant interpretiert werden kann, auch wenn in der beschriebenen Studie bei zwei Fällen mit maximaler ALK-Expression keine Alteration mittels FISH detektiert werden konnte (möglicherweise falsch negatives FISH-Ergebnis, weitere Erläuterung siehe unten).

Den zweiten im Rahmen der Europäischen Harmonisierungsstudie validierten Ansatz stellt das D5F3-Optiview System (Ventana) dar [12]. Der Antikörper wurde an 40 ALK-FISH-positiven Fällen validiert [13]; an 103 Fällen wurde ein entsprechender Interpretationsalgorithmus (sehr gute Reproduzierbarkeit zwischen verschiedenen Auswertern) untersucht [14] und abschließend der verlässliche multizentrische Einsatz nachgewiesen [12]. Der wesentliche Unterschied zu dem oben genannten Ansatz beim 5A4-Klon besteht in der binären Auswertung (d. h. negativ oder positiv, kein Score). Trotz des vermeintlich einfacheren Auswerteschemas wurden aber auch hier vereinzelt heterogene (schwache) Färbemuster beobachtet (teils biologisch, teils bedingt durch das spezifische Verstärkersystem), welche eine weiterführende Translokationsanalyse (z. B. FISH) erforderlich machten [12].

Viele weitere, teils vergleichende Arbeiten konnten den verlässlichen Einsatz beider Klone bestätigen [15–21]. Eine sehr lesenswerte Übersicht publizierten Hutarew u. Mitarb. [20]. Ein ebenfalls vielversprechender, noch nicht multizentrisch validierter Antikörper, der künftig an Bedeutung gewinnen könnte, ist der 1A4-Klon (Origene, Rockville), welcher in ersten Untersuchungen vergleichbare Ergebnisse zum D5F3-Optiview System lieferte [22].

Die ALK-IHC kann somit verlässlich in der Diagnostik eingesetzt werden. Allerdings muss festgehalten werden, dass bei Kombination von IHC und Translokationsanalysen gelegentlich diskrepante Ergebnisse beobachtet werden (siehe **Tab. 1**, **Abb. 1**). So konnten Fallberichte bzw. kleinere Fallserien die ALK-Alteration bei entsprechenden IHC+/FISH–-Tumoren mittels RT-PCR oder Next Generation Sequencing (NGS) bestätigen und das Ansprechen auf ALK-Inhibitoren dokumentieren [23–25]. Es konnte weiterhin gezeigt werden, dass derartige Fälle aufgrund technischer (zumeist nicht biologischer) Gegebenheiten, nicht verlässlich mittels FISH detektiert werden können, da die Anzahl der positiven ALK-Signale in einem sogenannten Graubereich (um den Cut-off von 15%) liegt [10, 26, 27]. Insbesondere im Rahmen der bioptischen Diagnostik (wenige Tumorzellen) wird diese Konstellation eher beobachtet; hier sollte ein etwaiges eindeutiges Ergebnis einer validierten IHC für die Therapieplanung herangezogen werden [28].

Problematischer hinsichtlich der therapeutischen Konsequenz können hingegen Tumoren mit ALK-IHC-/FISH+-Profil sein. Ähnlich wie bei den oben beschriebenen IHC+/FISH–-Tumoren handelt es sich hierbei jedoch zumeist um Fälle, deren FISH-Ergebnis im Bereich der Cut-offs liegt (z. B. wenige Prozentpunkte oberhalb) [15–20, 22, 26, 27, 29]. Die Überlegung, dass es sich hier um Fälle mit unklarer biologischer Wertigkeit handelt (falsch positive FISH?), unterstreicht die Arbeit von Ilie u. Mitarb. Diese beschreiben 5 Patienten mit knapp über dem Cut-off liegenden ALK-FISH-positiven Tumoren; alle Tumoren wiesen mittels validierter IHC (D5F3-Optiview) keine Expression des entsprechenden Proteins auf [15, 16]. Lediglich drei dieser Fälle sprachen (unterschiedlich gut) auf Crizotinib an, diese drei zeigten interessanterweise eine zusätzliche MET-Überexpression. Die MET-Überexpression bietet in diesem Kontext eine mögliche Erklärung für den ALK-unabhängigen Therapieerfolg des ursprünglich als MET-Inhibitor entwickelten Crizotinibs. Zu vergleichbaren Schlussfolgerungen kommen weitere Arbeiten [17, 18], die über falsch positive FISH-Ergebnisse bei negativer IHC (5A4 Novocastra, D5F3-Optiview Ventana) mit Raten von 13,8% (4/29) und 13,3% (2/15) berichten, abrundend dokumentiert durch einen Patienten mit „borderline“-positiver ALK-FISH (18% alterierte Signale), negativer IHC und ohne Therapieansprechen [17]. Demgegenüber beschreiben Cabillic u. Mitarb. [29], dass circa 25% aller ALK-positiven Fälle nicht erkannt werden würden, falls man sich in der Diagnostik lediglich auf eine der beiden Methoden stützen würde. In dieser Arbeit wurde jedoch keiner der oben beschriebenen validierten IHC-Ansätze verwendet, sodass die Arbeit keine Schlussfolgerungen in Bezug auf die diagnostische Praxis erlaubt und daher nicht entsprechend interpretiert werden sollte.

Aktuell noch schwierig zu beantworten ist die Frage, wie mit den sehr seltenen Fällen umgegangen werden muss, die ein eindeutig positives FISH-Ergebnis (also deutlich oberhalb des Cut-offs) und eine negative IHC aufweisen. Hier gibt es bisher keine entsprechende klinische Datenlage, auch wenn erste Arbeiten davon ausgehen, dass möglicherweise keine Transkription oder Translation

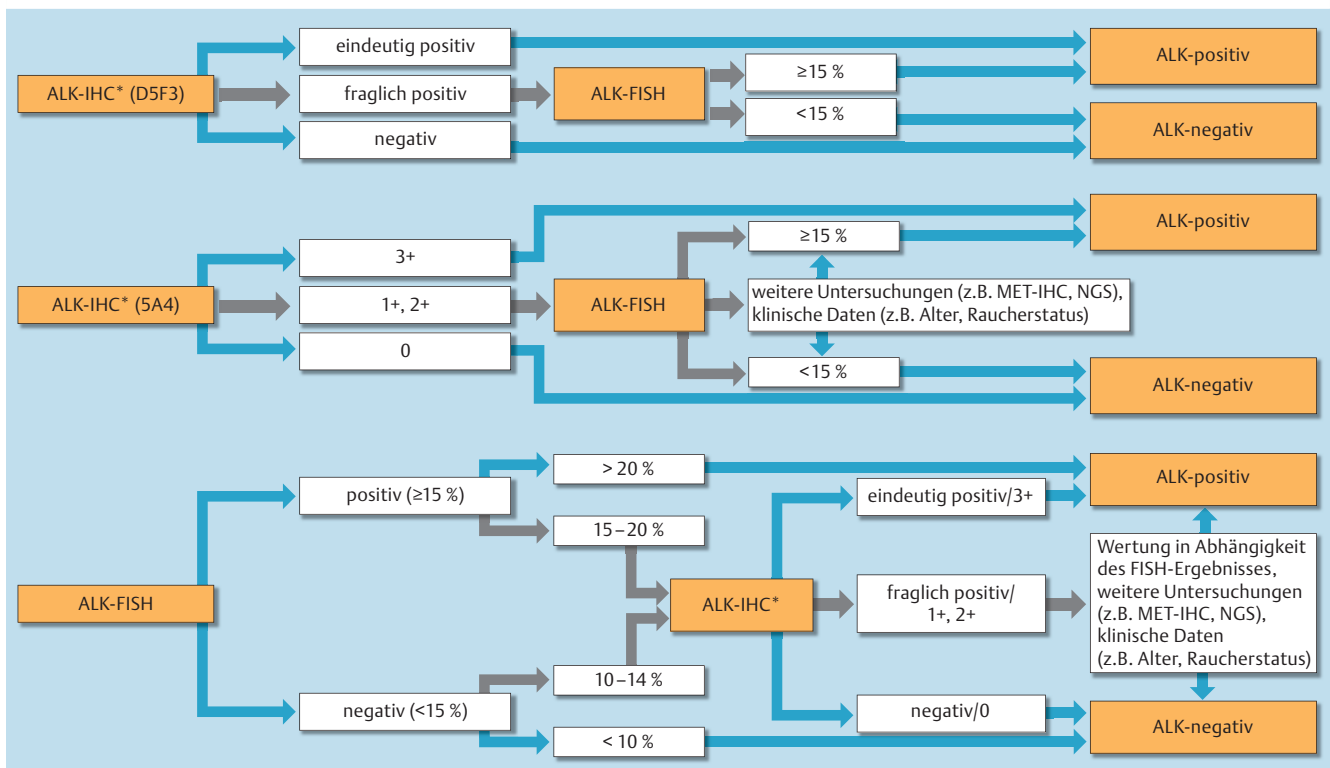


Abb. 1 Interpretationsalgorithmus der ALK-Testung in Abhängigkeit der Methodik (IHC: Immunhistochemie; FISH: Fluoreszenz-in-situ-Hybridisierung) und des IHC-Klons (D5F3, 5A4).

Bei fraglicher ALK-Expression (D5F3) sollte eine ALK-FISH durchgeführt werden und die Gesamtbewertung in Abhängigkeit dieser erfolgen. Fraglich positive Tumoren können mit diesem IHC-Ansatz einerseits im Rahmen eines heterogenen (jedoch biologischen) Färbemusters entstehen, die konsekutive ALK-FISH ist dann positiv, andererseits kann in einzelnen Fällen ein nicht-tumortypisches Färbemuster („stippled staining pattern“) vorliegen, welches sich durch das IHC-Verstärkersystem erklärt und keine biologische Positivität darstellt, diese Fälle können/sollten bei Unklarheit zur Absicherung mittels ALK-FISH untersucht werden (das Ergebnis ist negativ). Da die biologische Wertigkeit einer ALK-Expression (5A4) bei Score 1 und 2 aktuell unklar ist, sollten neben der ALK-FISH ggf. weitere Untersuchungen sowie klinische Daten für eine abschließende Bewertung herangezogen werden.

Bemerkung zur FISH-Auswertung: Laut Hersteller sollen 50 Tumorzellen ausgewertet werden, in dann unklaren Fällen (d. h. ALK-positive Muster in 5–25 der Tumorzellen, entsprechend 10–50%) sollen nochmals 50 Tumorzellen von einer zweiten Person ausgewertet werden. Ein Fall gilt als ALK-positiv, wenn die Summe beider Auswertungen mindestens 15% alterierte Signale aufweist (siehe http://www.abbottmolecular.com/static/cms_workspace/pdfs/US/Vysis_ALK_FISH_Probe_Kit_PI.pdf). Da die meisten Studien sich auf den 15%-Cut-off beziehen, findet dieser in der obigen Abbildung Verwendung.

*Bei Einsatz der beiden IHC-Ansätze sollte jeweils das in den Validierungsstudien beschriebene Protokoll bezüglich Verdünnung, Detektions- und Verstärkersystem verwendet werden [siehe auch Literatur [11–13]]. Es sei darauf verwiesen, dass die ETOP-Gruppe hier auch die Möglichkeiten eines manuellen Färbensatzes beschreibt.

des ALK-Fusionsgens stattfindet [30–32]. Zukünftige, NGS-basierte, klinische Fallbeobachtungsstudien können helfen, ein diesbezügliches Statement zu formulieren [25, 32, 33].

Insgesamt scheinen die berichteten IHC-/FISH+-Tumoren in Bezug auf den FISH Cut-off überwiegend grenzwertige Fälle darzustellen, bei denen die ALK-Expression zumindest nicht belegt werden kann. Zwar ist es bei alleiniger Anwendung der FISH im Sinne der Zulassungskriterien formal korrekt, diese Fälle als positiv zu werten, es empfiehlt sich jedoch, insbesondere aufgrund der oben beschriebenen klinischen Daten, im Grenzbereich der FISH-Positivität von 10–20% [27] eine zusätzliche validierte ALK- (und ggf. MET-) IHC durchzuführen (Abb. 1), insbesondere wenn valide therapeutische Alternativen zur ALK-Inhibitor-Therapie bestehen. Umgekehrt spricht die Summe der bisherigen Ergebnisse nicht gegen einen validierten immunhistologischen Ansatz, da der therapeutische Erfolg bei eventuell „verpassten“, grenzwertig FISH-positiven Fällen zumindest fraglich erscheint. Weitere Untersuchungen dieses grenzwertigen Kollektivs sind erforderlich, um eine eventuelle Anpassung des Cut-offs zu prüfen [25, 32, 33].

Die Datenlage hinsichtlich der fraglich positiven ALK-Expression (Score 1 und 2 beim 5A4-Ansatz) und ihrer biologischen Wertigkeit bleibt zunächst unklar [11, 34, 35]. Ein Teil dieser Fälle (insbesondere Score 2) scheint eine biologische Realität darzustellen. Eine ALK-FISH-Untersuchung ist in diesen Fällen jedoch unerlässlich; es empfiehlt sich ggf. eine weitere Validierung mit NGS-Analysen an dafür spezialisierten Zentren [32, 33], insbesondere falls das FISH-Ergebnis ebenfalls nicht eindeutig sein sollte.

Zusammenfassung

Die vorliegenden Ergebnisse etablieren die Immunhistologie als valides diagnostisches Verfahren zur Bestimmung des ALK-Status. Weitere qualitätssichernde Maßnahmen sollten die praktische Anwendung begleiten. Zukünftige Ringversuche im Rahmen der QuiP (Qualitätssicherungs-Initiative Pathologie), die die diagnostische Verlässlichkeit in der Breite sicherstellen, werden neben der validierten IHC und FISH auch die Wertigkeit des NGS prüfen müssen.

Zusammenfassend ergibt sich aufgrund der bisherigen Studienlage folgende Stellungnahme (► **Abb. 1**):

- ▶ Mit den ALK-Inhibitoren Crizotinib und Ceritinib sind derzeit zwei ALK-Inhibitoren von der EMA zugelassen, deren Einsatz den Nachweis einer ALK-Aktivierung im Tumorgewebe erfordern. Für den diagnostischen Nachweis stehen als validierte Nachweisverfahren FISH und IHC (in einzelnen Zentren zusätzlich NGS-basierte Verfahren) zur Verfügung. Gemäß EMA-Zulassungstext stellt die ALK-IHC ein der FISH zumindest gleichwertiges Nachweisverfahren dar.
- ▶ Für die diagnostische ALK-IHC stehen derzeit zwei validierte Antikörper (5A4 und D5F3) zur Verfügung, die gemäß der oben beschriebenen Validierungsstudien (Verdünnung, Detektions- und Verstärkersystem) eingesetzt werden können und ein differenziertes Vorgehen erfordern.
- ▶ Bei Einsatz des D5F3-Antikörpers (Optiview, Ventana) ist es vertretbar, zweifelsfrei positive Fälle auch ohne weitere FISH-Analytik als ALK-positiv zu berichten und hiermit eine ALK-Inhibitor-Therapie zu ermöglichen. Bei fraglichen Fällen sollte eine FISH-Analytik angeschlossen werden und der Fall nur bei FISH-Positivität ($\geq 15\%$) als ALK-positiv berichtet werden.
- ▶ Bei Einsatz des 5A4-Antikörpers (Novocastra) scheint es gerechtfertigt, 3+ Fälle auch ohne weitere FISH-Analytik als ALK-positiv zu berichten. Bei einem IHC-Score von 2+ und 1+ sollte eine FISH-Analytik nachgeschaltet werden; nur im Falle eines dann positiven FISH-Ergebnisses ist es derzeit vertretbar, den Fall als ALK-positiv zu bezeichnen. Es ist allerdings aktuell unklar, ob z. B. Patienten mit IHC2+/FISH--Tumoren von einer Therapie profitieren könnten. Somit sollten bei der Bewertung derartiger Fälle insbesondere auch klinische Überlegungen (z. B. Alter, Raucherstatus) und weitere Testergebnisse (z. B. MET-IHC, NGS) berücksichtigt werden.
- ▶ Erfolgt die ALK-Testung primär als FISH-Untersuchung, empfiehlt es sich, im Grenzbereich des Cut-offs (15% ; $\pm 5\%$) eine zusätzlich ALK-Immunhistologie durchzuführen (ggf. auch zusätzliche Durchführung einer MET-IHC oder NGS), um das Ergebnis abzusichern. Es bleibt jedoch festzuhalten, dass alle Fälle mit einer FISH-Positivität formal korrekt als ALK-positiv berichtet sind.

Institute

- ¹ Institut für Pathologie, Charité Universitätsmedizin, Berlin
- ² Institut für Pathologie, Universitätsklinikum Heidelberg
- ³ Institut für Allgemeine Pathologie und Pathologische Anatomie der Technischen Universität München
- ⁴ Institut für Pathologie, Uniklinik Köln
- ⁵ Sektion Pneumologie Innenstadt und Thorakale Onkologie, Klinikum der Universität München und Lungentumorzentrum München
- ⁶ Klinik I für Innere Medizin, Uniklinik Köln
- ⁷ Klinik für Hämatologie und Onkologie, Universitätsklinik Innere Medizin-Onkologie, Pius-Hospital Oldenburg
- ⁸ Klinik für Pneumologie, Evangelische Lungenklinik Berlin

Interessenkonflikt

Die Autoren geben an, dass kein Interessenkonflikt besteht.

Literatur

- 1 Lindeman NI, Cagle PT, Beasley MB et al. Molecular Testing Guideline for Selection of Lung Cancer Patients for EGFR and ALK Tyrosine Kinase Inhibitors: Guideline from the College of American Pathologists, International Association for the Study of Lung Cancer, and Association for Molecular Pathology. *Arch Pathol Lab Med* 2013; 137: 828–860
- 2 Thunnissen E, Bubendorf L, Dietel M et al. Consensus statement on testing for EML4-ALK in non-small-cell carcinomas of the lung. *Virch Arch* 2012; 461: 245–257
- 3 Kerr KM, Bubendorf L, Edelman MJ et al. Second ESMO consensus conference on lung cancer: pathology and molecular biomarkers for non-small-cell lung cancer. *Ann Oncol* 2014; 25: 1681–1690
- 4 Sebastian M, Niederle N, Thomas M et al. Molekulargenetische Untersuchungen bei fortgeschrittenem nicht-kleinzelligem Lungenkarzinom: praktische Relevanz. *Dtsch Med Wochenschr* 2014; 139: 2096–2100
- 5 Shaw AT, Yeap BY, Solomon BJ et al. Effect of crizotinib on overall survival in patients with advanced non-small-cell lung cancer harbouring ALK gene rearrangement: a retrospective analysis. *Lancet Oncol* 2011; 12: 1004–1012
- 6 Kwak EL, Bang YJ, Camidge DR et al. Anaplastic lymphoma kinase inhibition in non-small-cell lung cancer. *N Engl J Med* 2010; 363: 1693–1703
- 7 <http://www.fda.gov/NewsEvents/Newsroom/PressAnnouncements/ucm269856.htm>
- 8 http://www.ema.europa.eu/docs/en_GB/document_library/EPAR_-_Public_assessment_report/human/002489/WC500134761.pdf
- 9 Yi ES, Boland JM, Maleszewski JJ et al. Correlation of IHC and FISH for ALK gene rearrangement in non-small cell lung carcinoma: IHC score algorithm for FISH. *J Thorac Oncol* 2011; 6: 459–465
- 10 von Laffert M, Warth A, Penzel R et al. Anaplastic lymphoma kinase (ALK) gene rearrangement in non-small cell lung cancer (NSCLC): Results of a multi-centre ALK-testing. *Lung Cancer* 2013; 81: 200–206
- 11 Blackhall FH, Peters S, Bubendorf L et al. Prevalence and clinical outcomes for patients with ALK-positive resected stage I to III adenocarcinoma: results from the European Thoracic Oncology Platform Lungscape Project. *J Clin Oncol* 2014; 32: 2780–2787
- 12 von Laffert M, Warth A, Penzel R et al. Multicenter Immunohistochemical ALK-Testing of Non-Small-Cell Lung Cancer Shows High Concordance after Harmonization of Techniques and Interpretation Criteria. *J Thorac Oncol* 2014; 9: 1685–1692
- 13 Nitta H, Tsuta K, Yoshida A et al. New methods for ALK status diagnosis in non-small-cell lung cancer: an improved ALK immunohistochemical assay and a new, Brightfield, dual ALK IHC-in situ hybridization assay. *J Thorac Oncol* 2013; 8: 1019–1031
- 14 Wynes MW, Sholl LM, Dietel M et al. An international interpretation study using the ALK IHC antibody D5F3 and a sensitive detection kit demonstrates high concordance between ALK IHC and ALK FISH and between evaluators. *J Thorac Oncol* 2014; 9: 631–638
- 15 Ilie MI, Bence C, Hofman V et al. Discrepancies between FISH and immunohistochemistry for assessment of the ALK status are associated with ALK 'borderline'-positive rearrangements or a high copy number: a potential major issue for anti-ALK therapeutic strategies. *Ann Oncol* 2015; 26: 238–244
- 16 Ilie M, Hofman P. Reply to the letter to the editor "ALK FISH rearranged and amplified tumor with negative immunohistochemistry: a rare and challenging case concerning ALK status screening in lung cancer" by Uguen et al. *Ann Oncol* 2015; 26: 1802
- 17 Savic S, Diebold J, Zimmermann AK et al. Screening for ALK in non-small cell lung carcinomas: 5A4 and D5F3 antibodies perform equally well, but combined use with FISH is recommended. *Lung Cancer* 2015; 89: 104–109
- 18 Sholl LM, Weremowicz S, Gray SW et al. Combined Use of ALK Immunohistochemistry and FISH for Optimal Detection of ALK-Rearranged Lung Adenocarcinomas. *J Thorac Oncol* 2013; 8: 322–328
- 19 Minca EC, Portier BP, Wang Z et al. ALK status testing in non-small cell lung carcinoma: correlation between ultrasensitive IHC and FISH. *J Mol Diagn* 2013; 15: 341–346
- 20 Hutarew G, Hauser-Kronberger C, Strasser F et al. Immunohistochemistry as a screening tool for ALK rearrangement in NSCLC: evaluation of five different ALK antibody clones and ALK FISH. *Histopathology* 2014; 65: 398–407
- 21 Cutz JC, Craddock KJ, Torlakovic E et al. Canadian anaplastic lymphoma kinase study: a model for multicenter standardization and optimization of ALK testing in lung cancer. *J Thorac Oncol* 2014; 9: 1255–1263

- 22 Gruber K, Kohlhäufel M, Friedel G et al. A novel, highly sensitive ALK antibody 1A4 facilitates effective screening for ALK rearrangements in lung adenocarcinomas by standard immunohistochemistry. *J Thorac Oncol* 2015; 10: 713 – 716
- 23 Peled N, Palmer G, Hirsch FR et al. Next-Generation Sequencing Identifies and Immunohistochemistry Confirms a Novel Crizotinib-Sensitive ALK Rearrangement in a Patient with Metastatic Non-Small-Cell Lung Cancer. *J Thorac Oncol* 2012; 7: e14 – e16
- 24 Ren S, Hirsch FR, Varela-Garcia M et al. Atypical negative ALK break-apart FISH harboring a crizotinib-responsive ALK rearrangement in non-small-cell lung cancer. *J Thorac Oncol* 2014; 9: e21 – e23
- 25 Pekar-Zlotin M, Hirsch FR, Soussan-Gutman L et al. Fluorescence in situ hybridization, immunohistochemistry, and next-generation sequencing for detection of EML4-ALK rearrangement in lung cancer. *Oncologist* 2015; 20: 316 – 322
- 26 McLeer-Florin A, Lantuéjoul S. Why technical aspects rather than biology explain cellular heterogeneity in ALK-positive non-small cell lung cancer. *J Thorac Dis* 2012; 4: 240 – 241
- 27 von Laffert M, Stenzinger A, Hummel M et al. ALK-FISH Borderline Cases in Non-Small Cell Lung Cancer: Implications for Diagnostics and Clinical Decision Making. *Lung Cancer* 23. 10. 2015: pii: S0169-5002(15)30066-0. DOI 10.1016/j.lungcan.2015.09.022 [Epub ahead of print].
- 28 Kawahara A, Azuma K, Taira T et al. Heterogeneity of anaplastic lymphoma kinase gene rearrangement in non-small-cell lung carcinomas: a comparative study between small biopsy and excision samples. *J Thorac Oncol* 2015; 10: 800 – 805
- 29 Cabillic F, Gros A, Dugay F et al. Parallel FISH and immunohistochemical studies of ALK status in 3244 non-small-cell lung cancers reveal major discordances. *J Thorac Oncol* 2014; 9: 295 – 306
- 30 Jung Y, Kim P, Jung Y et al. Discovery of ALK-PTPN3 gene fusion from human non-small cell lung carcinoma cell line using next generation RNA sequencing. *Genes Chromosomes Cancer* 2012; 51: 590 – 597
- 31 Ali G, Proietti A, Pelliccioni S et al. ALK rearrangement in a large series of consecutive non-small cell lung cancers: comparison between a new immunohistochemical approach and fluorescence in situ hybridization for the screening of patients eligible for crizotinib treatment. *Arch Pathol Lab Med* 2014; 138: 1449 – 1458
- 32 Gao X, Sholl LM, Nishino M et al. Clinical Implications of Variant ALK FISH Rearrangement Patterns. *J Thorac Oncol* 2015; 10: 1648 – 1652
- 33 Pfarr N, Stenzinger A, Penzel R et al. High-throughput diagnostic profiling of clinically actionable gene fusions in lung cancer. *Genes Chromosomes Cancer* 2015. DOI 10.1002/gcc.22297 [Epub ahead of print]
- 34 Selinger CI, Rogers TM, Russell PA et al. Testing for ALK rearrangement in lung adenocarcinoma: a multicenter comparison of immunohistochemistry and fluorescent in situ hybridization. *Mod Pathol* 2013; 26: 1545 – 1553
- 35 Conde E, Suárez-Gauthier A, Benito A et al. Accurate identification of ALK positive lung carcinoma patients: novel FDA-cleared automated fluorescence in situ hybridization scanning system and ultrasensitive immunohistochemistry. *PLoS One* 2014; 9: e107200. DOI 10.1371/journal.pone.0107200